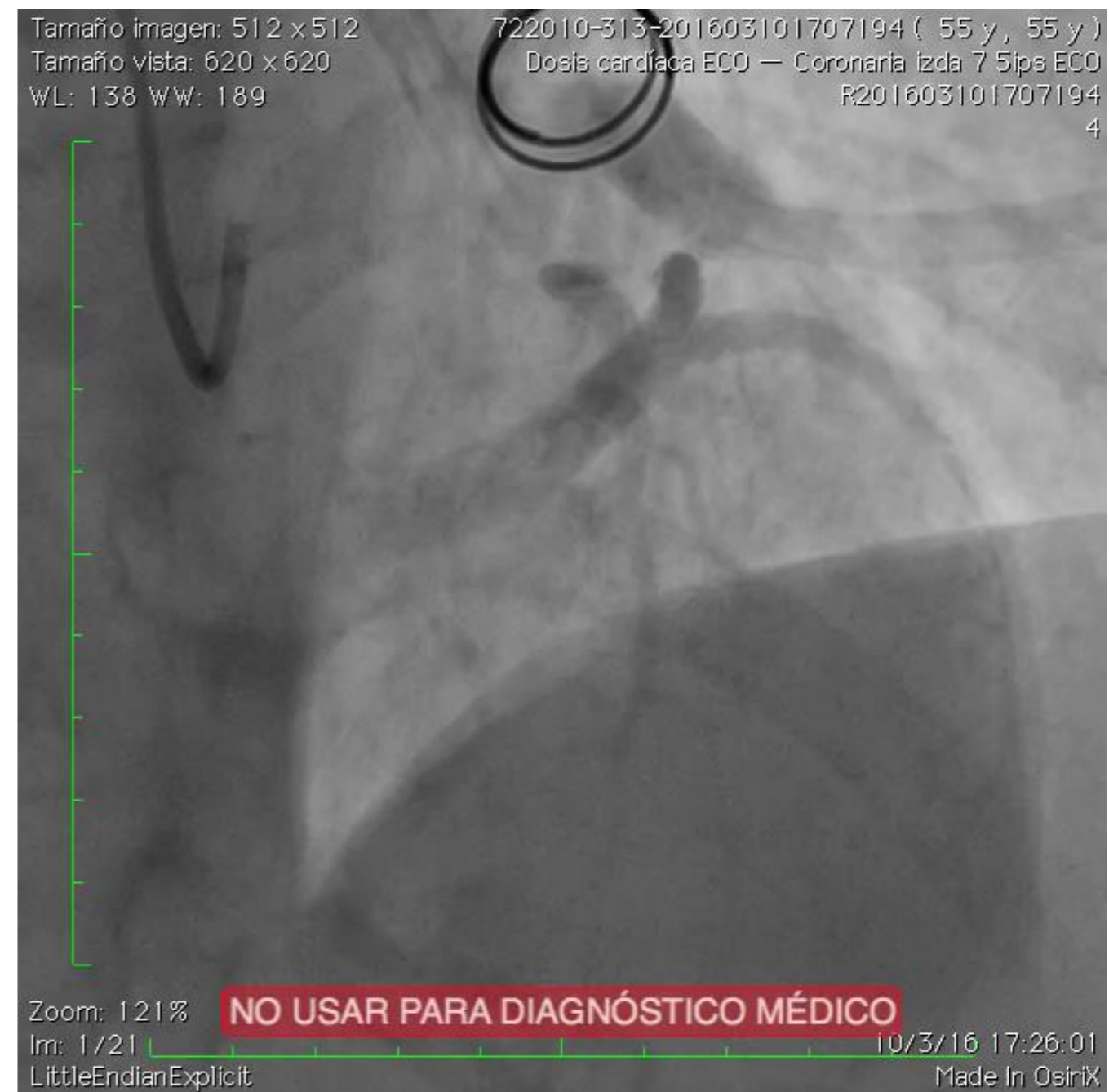
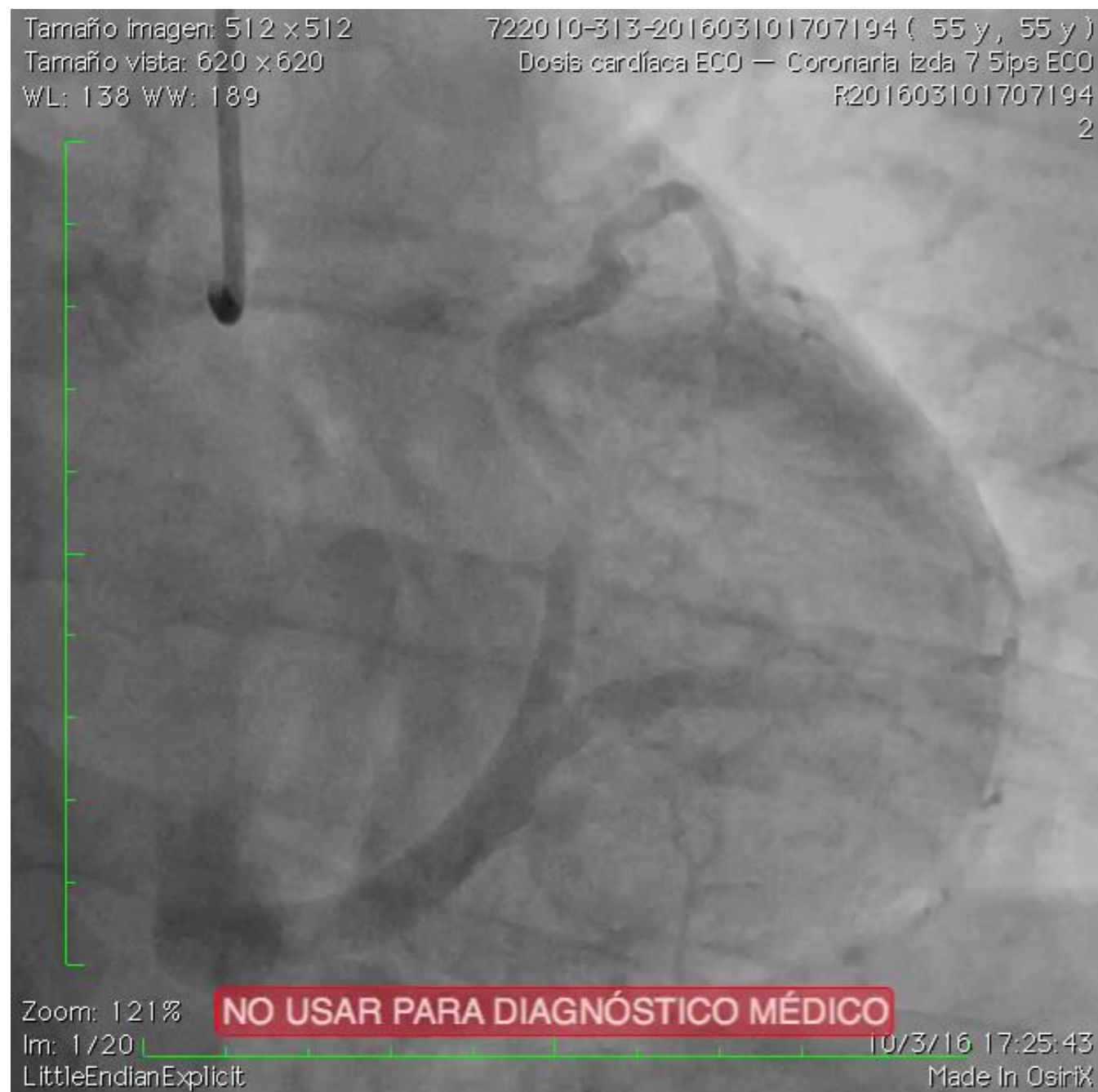
Enfermedad de tronco

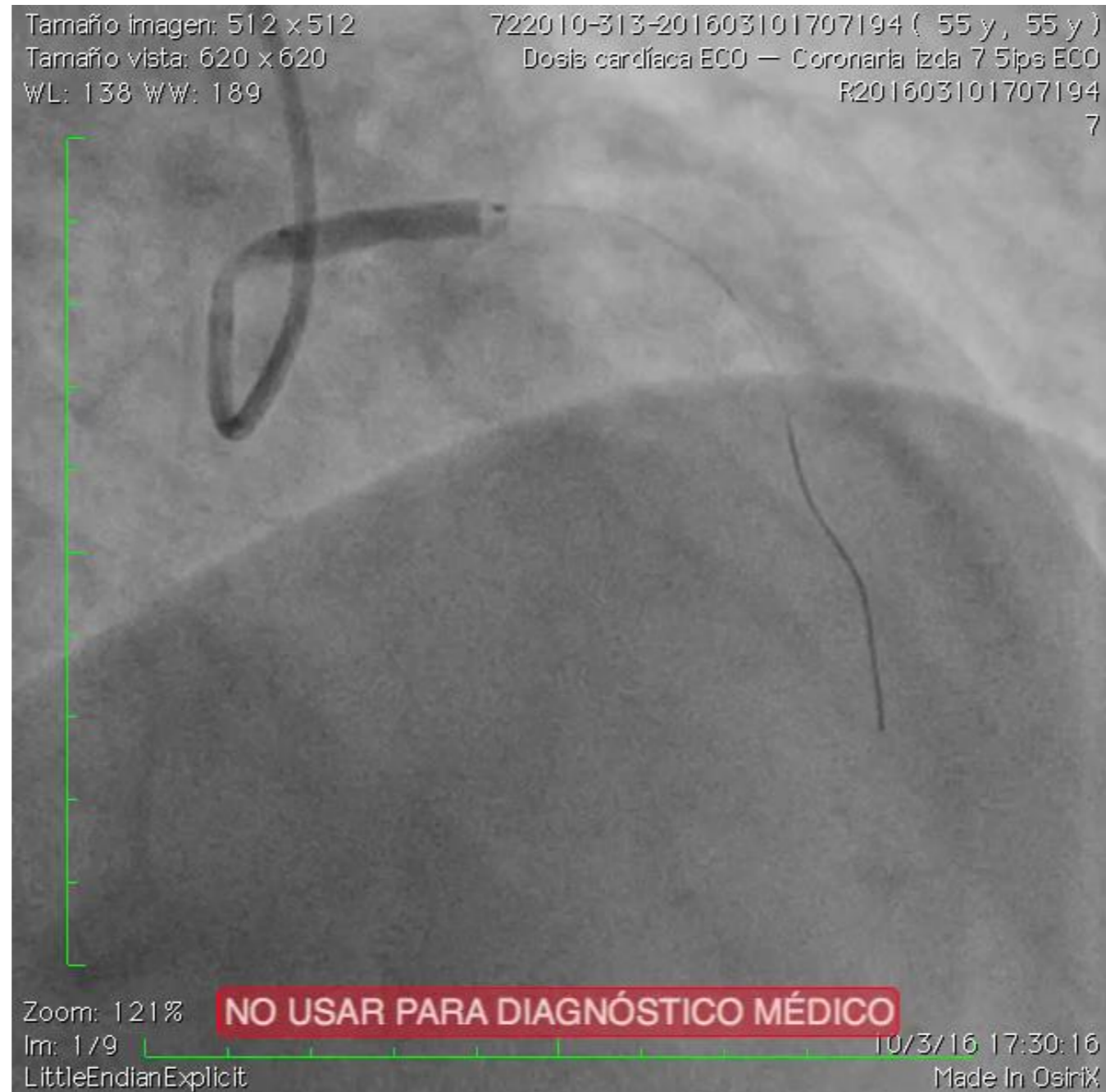Dr. Herrero Garibi
Dr. Robles Alonso

- Mujer de 55 años fumadora activa.
- Sin antecedentes cardiológicos de interés.
- Refiere angina inestable.

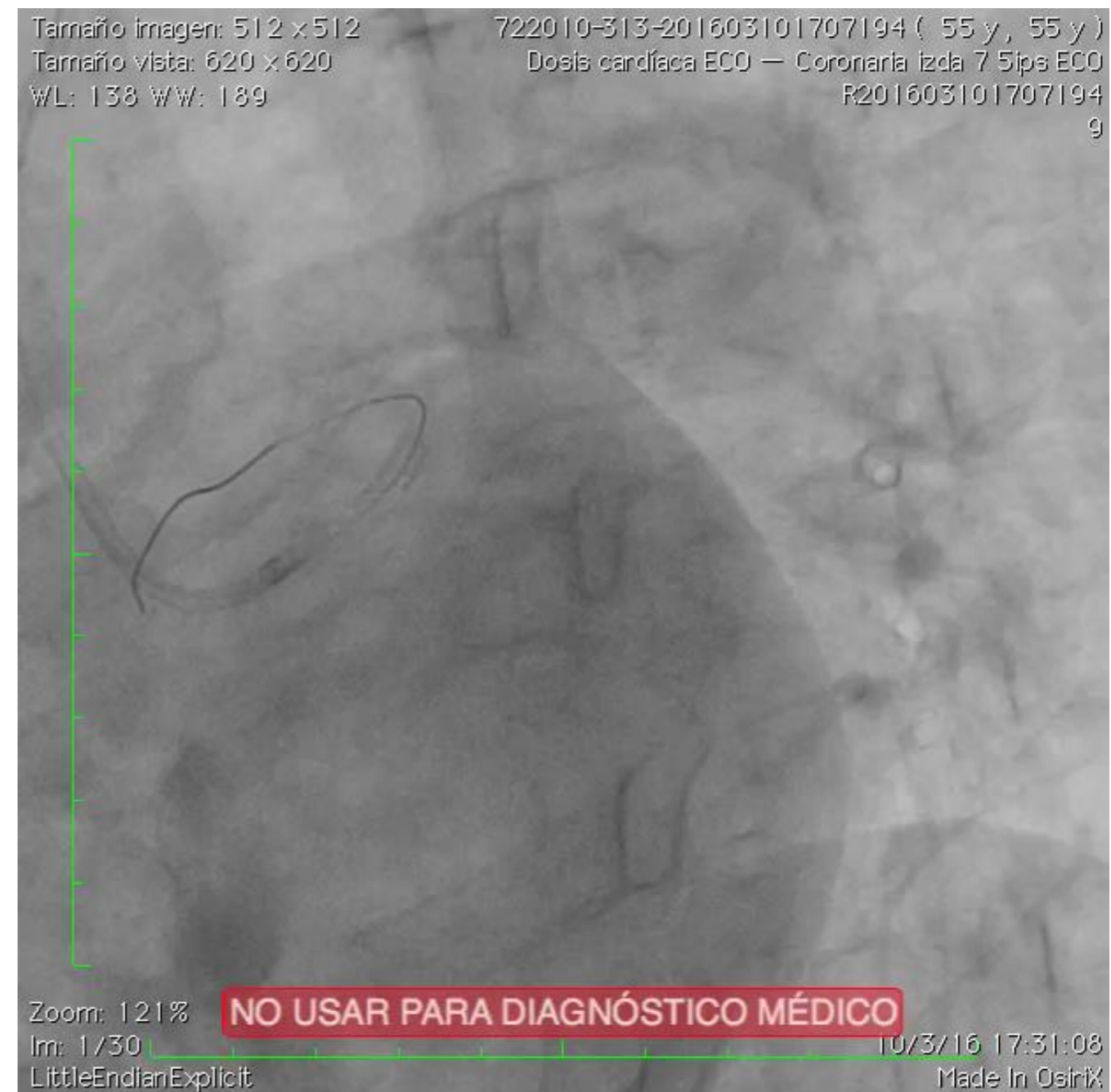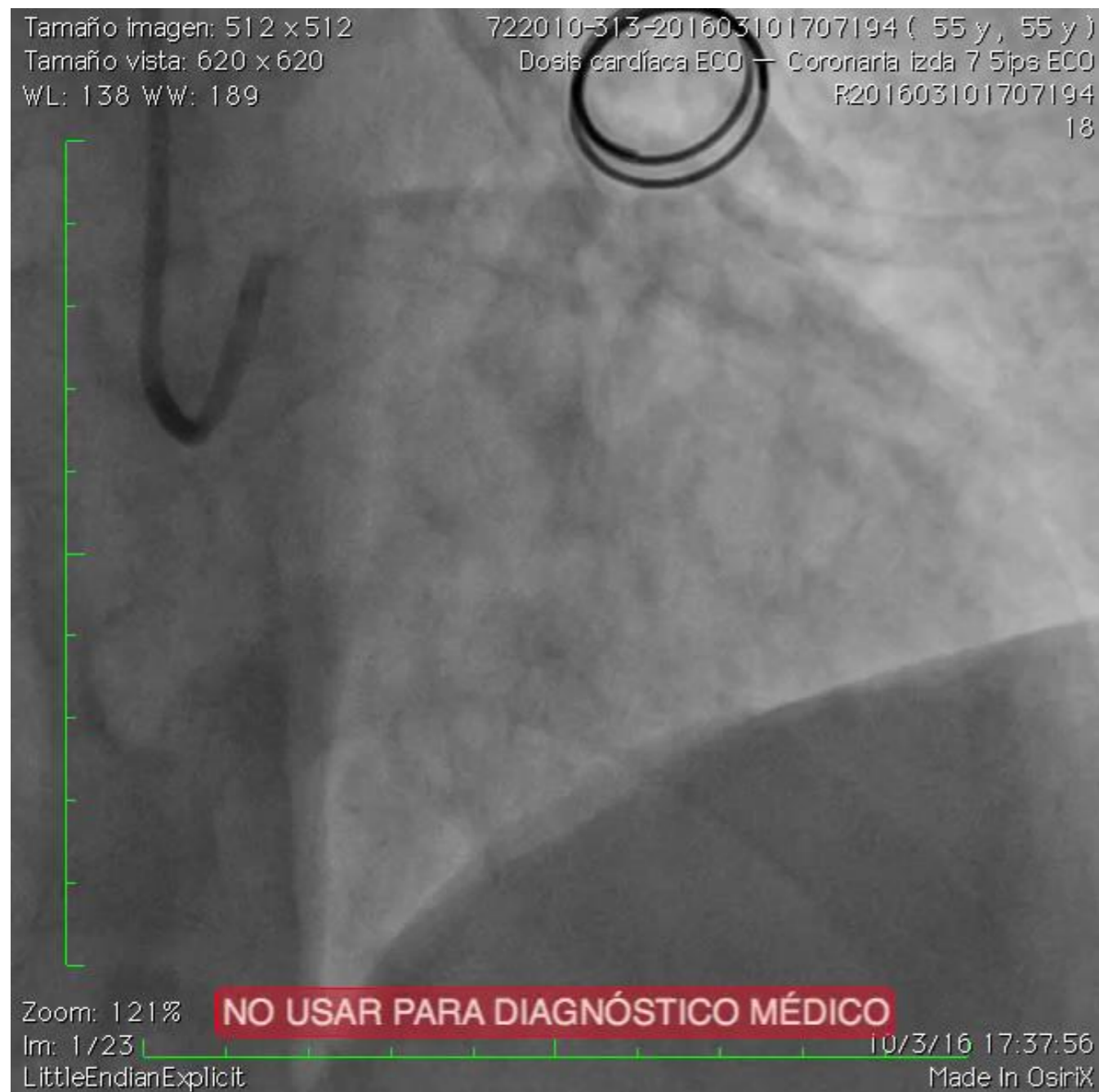Estenosis significativa en tronco común izquierdo.



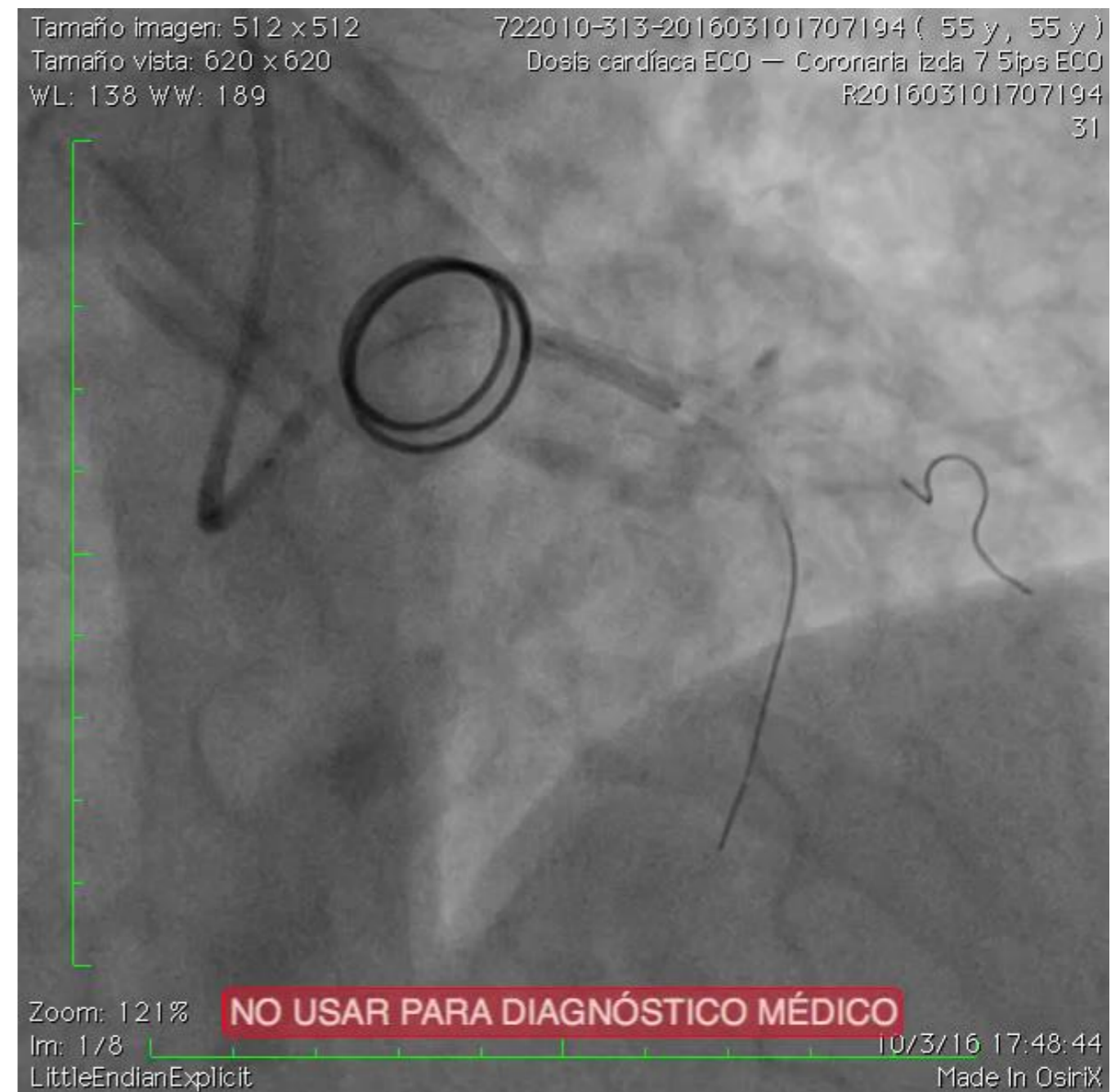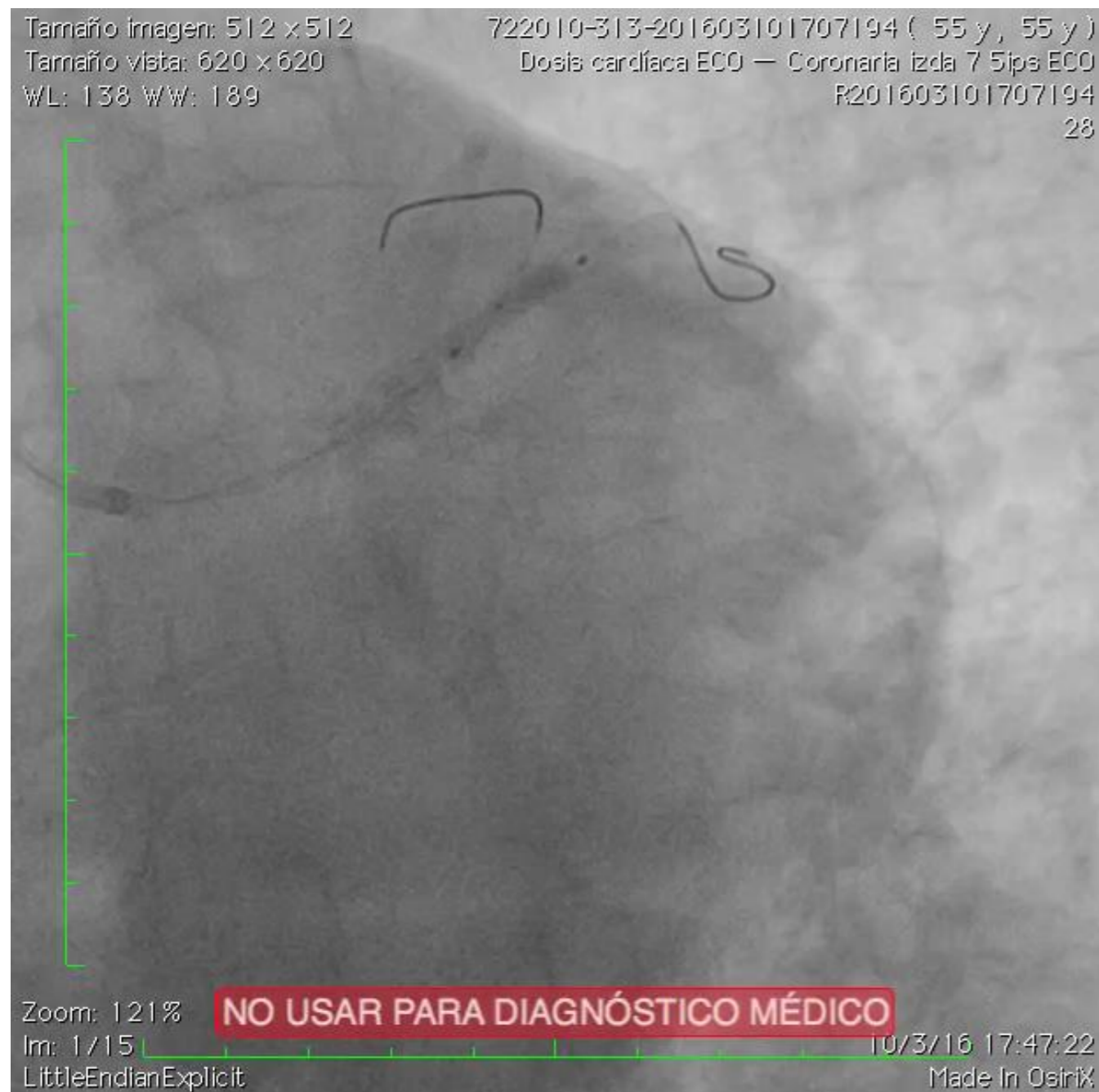Revascularización de tronco común izquierdo: Stent directo Orsiro 3,5/18.



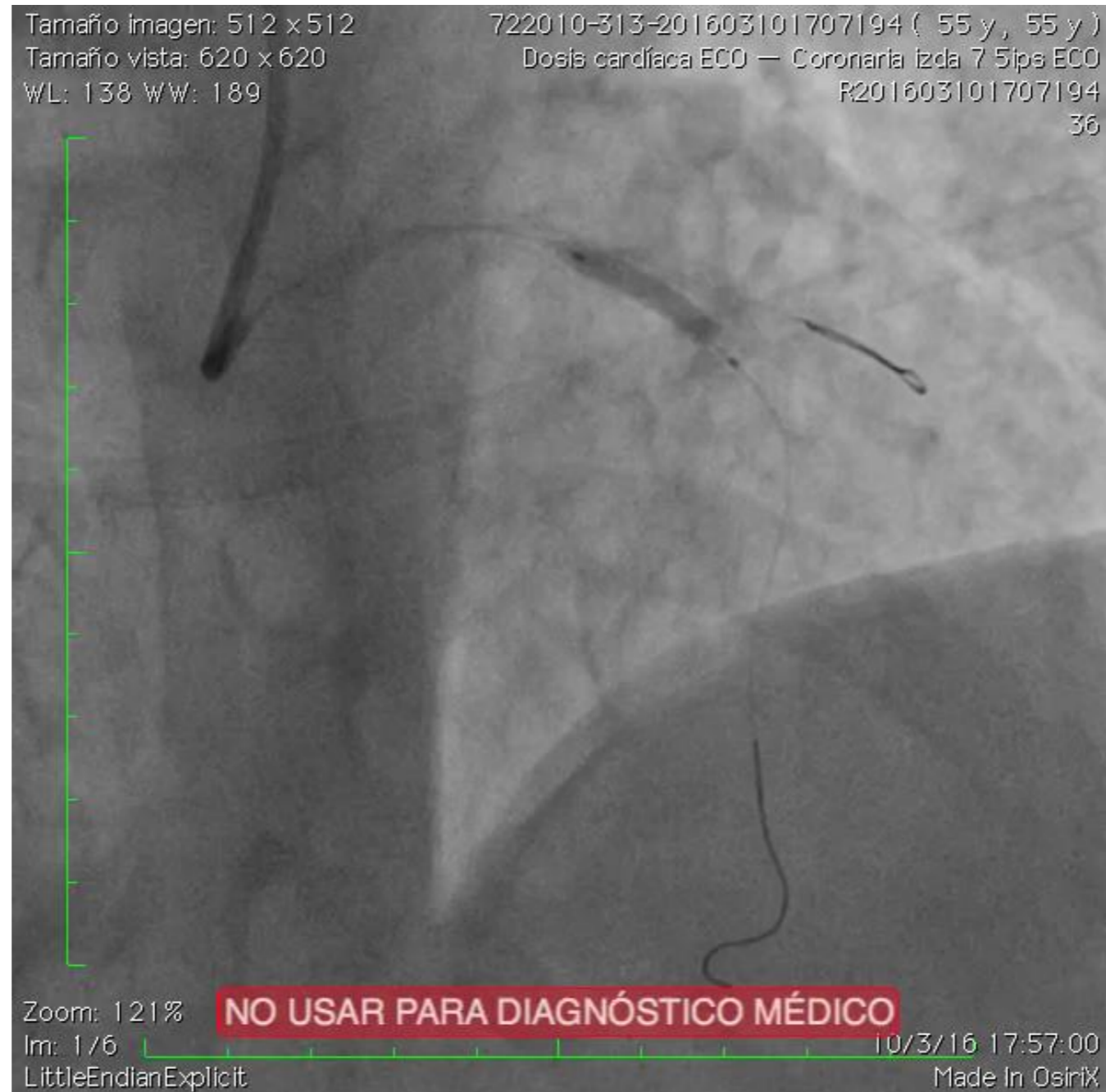Resultado inicial: Afectación de ramo diagonal.



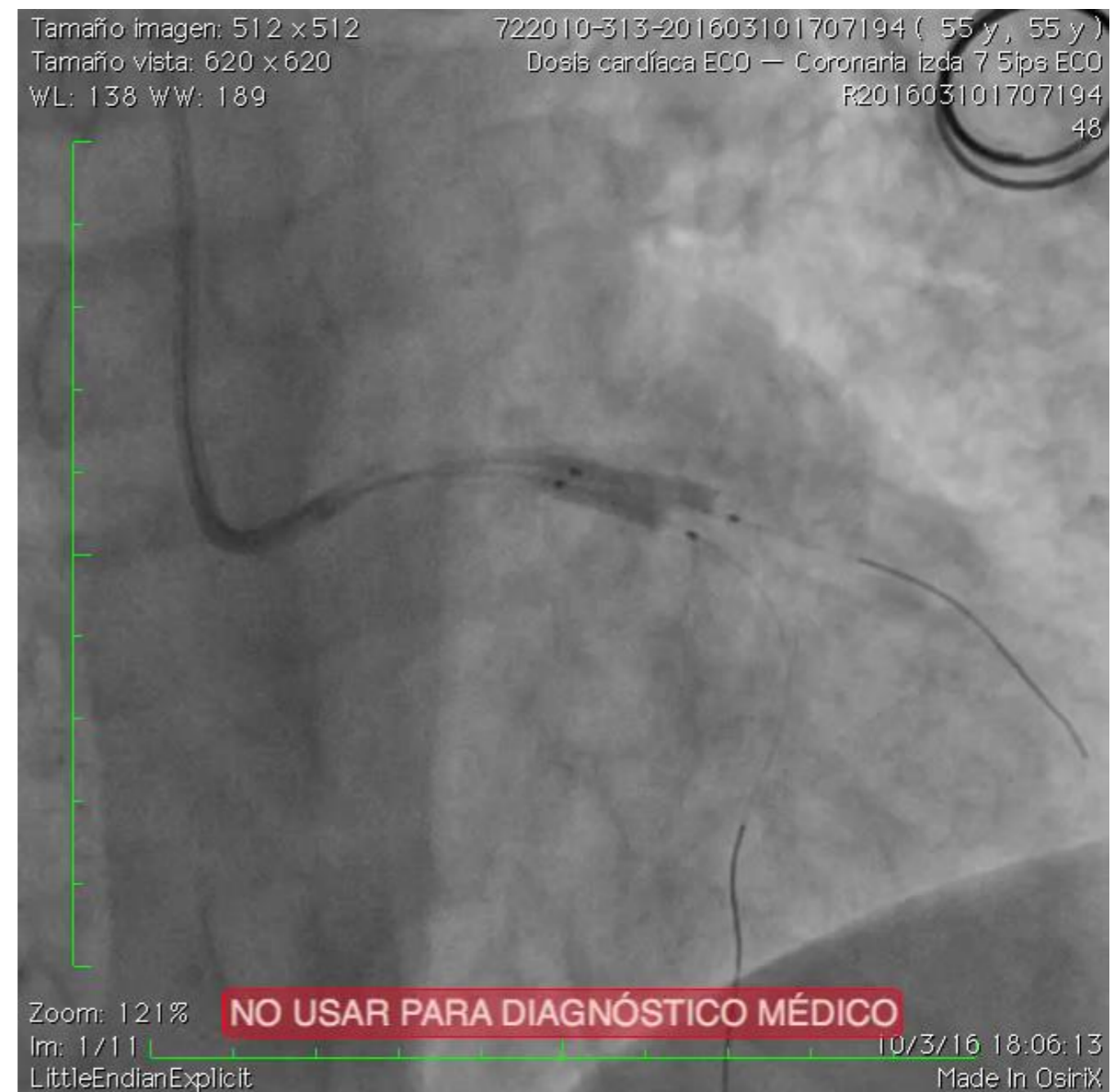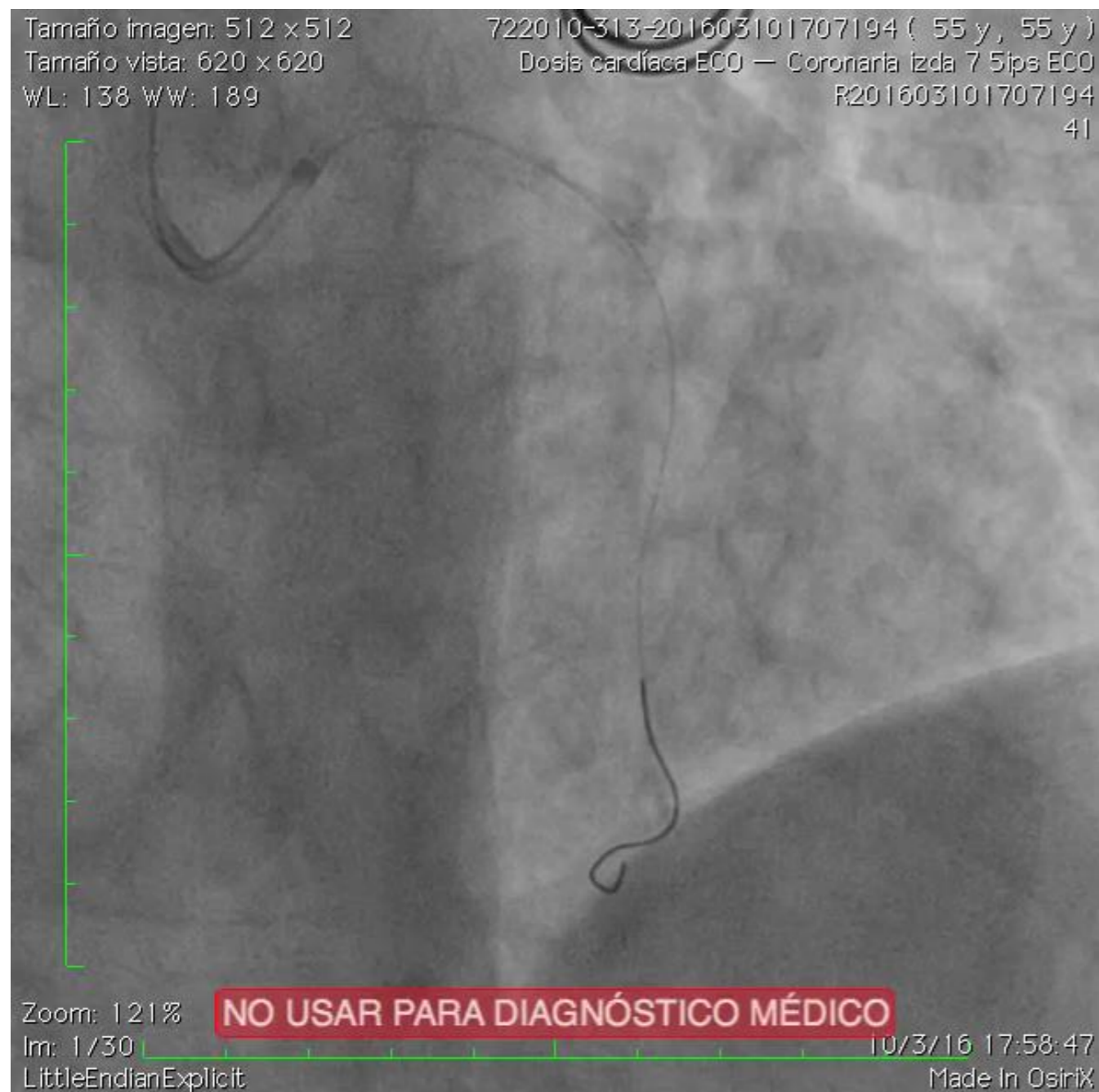
Predilatación y stent Orsiro 2,5/15 en diagonal. Predilatación de descendente anterior y stent Orsiro 2,5/18.



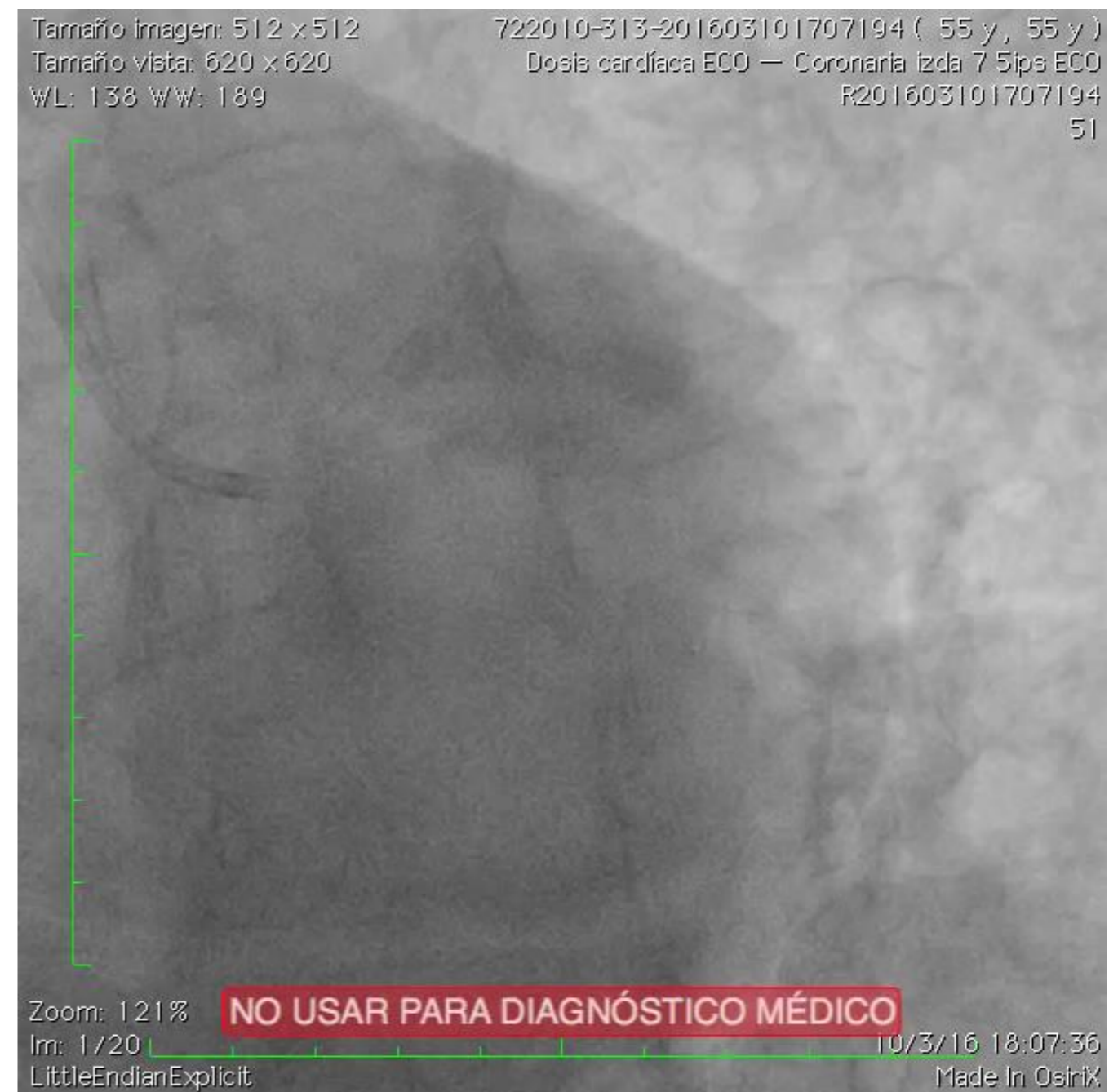
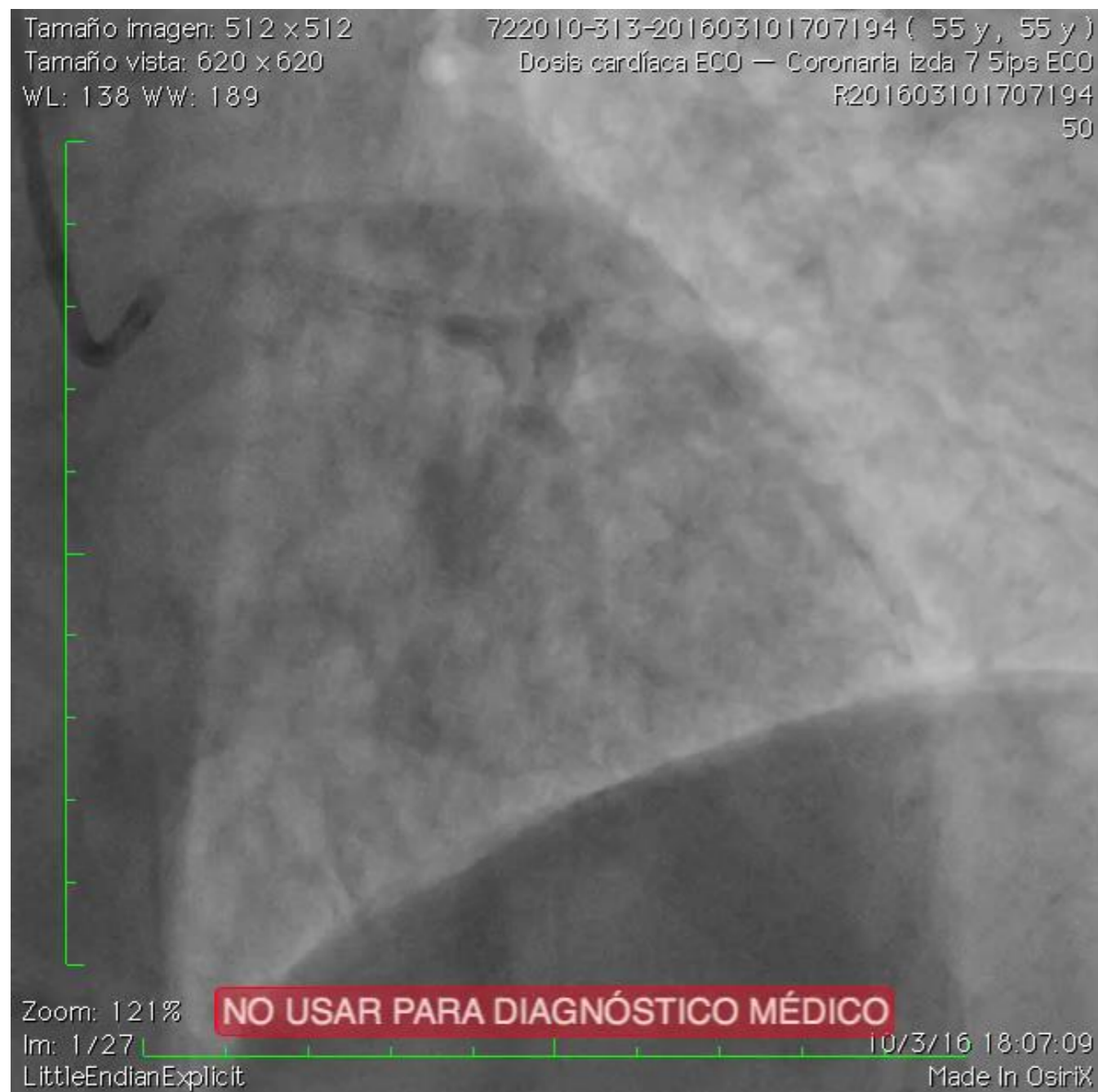Revascularización de circunfleja: Predilatación y Orsiro 2,25/18.



Resultado tras el crushin stent en descendente anterior-diagonal. Kissing balloon final.



Resultado final.



- La paciente es dada de alta, asintomática, con doble terapia antitrombótica durante 6 meses.